

# Komplikationsmanagement nach Perforation der Schneider'schen Membran



Dr. Sangeeta Pai

## Einführung

Der Sinuslift gilt als Standardverfahren, um nach einer Extraktion im Seitenzahnbereich des atrophierten Oberkiefers ein ausreichendes und stabiles Knochenlager für eine nachfolgende Implantation zu schaffen. Das Verfahren zeichnet sich durch eine hohe Erfolgswahrscheinlichkeit aus und unter günstigen Bedingungen kann sogar simultan implantiert werden. Ragen jedoch die Wurzeln von Molaren wachstumsbedingt in das Lumen der Kieferhöhle hinein, wie dies zum Beispiel mit der mesiobukkalen Wurzel des zweiten Molaren bei etwa der Hälfte der Patienten der Fall ist [1], geht eine Extraktion mit einem stark erhöhten Risiko einer oroantralen Kommunikation (OAC) mit Ruptur der Schneider'schen Membran einher. Eine OAC wiederum kann als pathologischer Pfad für Bakterien gesehen werden und eine Infektion des Antrums nach sich ziehen [4], wenn sie nicht rechtzeitig und effektiv verschlossen wird.

Mit der hier vorgestellten Methode – der PAI-Technique – kann die OAC nicht nur sofort verschlossen, sondern auch simultan eine interne Sinusbodenelevation durchgeführt werden. Die erstmalig gezeigten Aufnahmen sind Teil einer laufenden Praxisstudie mit annähernd 20 derartig, erfolgreich durchgeführten Eingriffen.

## Indizes

Interner Sinuslift, Mund-Antrum-Verbindung (MAV), oroantrale Kommunikation (OAC), Perforation Schneider'sche Membran

## Abstract

The sinus lift is considered a standard procedure to create a sufficient and stable bone bed for subsequent implant placement after extraction in the posterior region of the atrophied maxilla.

The procedure brings a high success probability and under favorable circumstances, even a simultaneous implantation can be performed.

However, if the molars roots protrude into the lumen of the maxillary sinus due to growth, as is the case, for example, with the mesiobuccal root of the second molar in about half of patients [1], extraction is associated with a greatly increased risk of oroantral communication (OAC) with rupture of Schneiderian membrane.

On the other hand, an OAC – if not closed in a timely and effective manner – may be seen as a pathologic pathway for bacteria and can result in an infection of the antrum [4].

With the PAI technique – which is presented here for the first time – the OAC can not only be closed immediately, but also an internal sinus floor elevation can be performed simultaneously. The images are also shown for the first time and belong to an ongoing practical study involving nearly 20 such successfully performed procedures.

## Kontakt

### Dr. Sangeeta Pai

Fachärztin für Oralchirurgie  
Die Oldenburger Zahnärzte  
Dragonerstraße 1, 26135 Oldenburg  
Fon +49 441 25225  
info@praxis-osternburg.de

Haben Zahnwurzeln – insbesondere der Sechsjahrmolaren und Zwiölfjahrmolaren – bereits den Sinus maxillaris durchstoßen, besteht bei einer notwendigen Extraktion ein erhebliches Risiko, dabei die Schneider'sche Membran zu perforieren. Entsprechend treten Mund-Antrum-Verbindungen (MAV) primär am Sechsjahrmolar auf, gefolgt vom Zwiölfjahrmolar [3]. Ein solcher Defekt sollte möglichst innerhalb eines Tages therapiert und plastisch gedeckt werden, um das Risiko einer Infektion der Kieferhöhle möglichst zu vermeiden. So ist eine MAV mit 60 bis 70 Prozent die häufigste Ursache einer odontogenen Infektion [2,5]. Für den Verschluss einer MAV kann sich ein Behandler je nach Defektumfang und weiterer Faktoren verschiedener Methoden wie Vernähen, Verkleben oder Einlegen einer resorbierbaren Membran bedienen. Nachteil dieser Methoden jedoch ist, dass die Ausheilung in der Regel bis zu sechs Monate dauert und für die eigentliche Sinusbodenelevation ein weiterer chirurgischer Eingriff notwendig wird. Für den Patienten bedeutet dies einen erheblichen Mehraufwand an Zeit und Kosten und eine über längere Zeit eingeschränkte Kaufunktion.

### Transkrestaler Sinuslift als MAV-Verschluss

Die PAI-Technique – Pouch Augmentation for Implants-Technique – bietet einem Behandler hingegen die Option eines sofortigen Verschlusses der MAV mit einer simultanen internen Sinusbodenelevation, insbesondere bei einer ungünstigen MAV-Situation mit kurzer und breiter Alveole und großer apikaler Verbindung. Damit kann bereits nach der üblichen Heilphase wie geplant implantiert werden. Ein separater Eingriff für einen internen Sinuslift entfällt ebenso wie die Präparation eines lateralen Knochendeckels für eine externe Sinusbodenelevation (Abb. 1).

### PAI-Technique – das Verfahren im Überblick

Mittels einer präoperativen röntgenologischen Inspektion erhält man einen detaillierten und aussagekräftigen Überblick über den infrage kommenden Situs, seine knöchernen Strukturen und Dimensionen. Da es sich bei der PAI-Technique um ein von der Autorin modifiziertes und erst wenige Male angewandtes Verfahren der Sinusbodenelevation handelt,

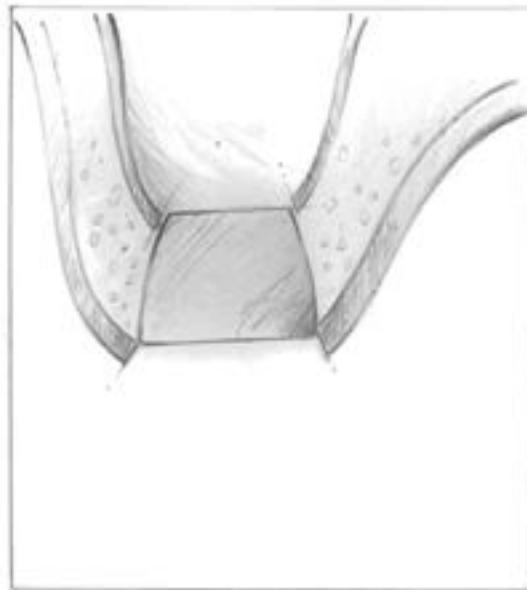

Abb. 1 Ungünstige MAV-Situ mit kurzer und breiter Alveole und großer apikaler Verbindung

ist eine sorgfältige röntgenologische Dokumentation schon aus forensischen Erwägungen unerlässlich. Zeigt das Röntgenbild in den Kieferhöhlenboden hineinragende Wurzeln, werden zunächst die Wurzeln chirurgisch von der Zahnkrone getrennt, um sie einzeln extrahieren zu können. Das ist Voraussetzung, um das Knochenseptum zu bewahren sowie die bukkalen und palatinalen Knochenwände möglichst unversehrt zu erhalten. Nach ihrer Extraktion werden die Wurzelteile auf Vollständigkeit kontrolliert, um einen unbemerkt in die Kieferhöhle dislozierten Wurzelrest auszuschließen.

Nachdem die Extraktionsalveole sorgfältig versäubert wurde, wird mit einer runden Diamantspitze das interradikuläre Septum zu einem Knochendeckel geglättet. Dieser wird behutsam in das Antrum loziert und dabei die perforierte Schneider'sche Membran eleviert. Zuvor wird die Schneider'sche Membran mobilisiert, um weitere Defekte durch übermäßige Spannungen beim Anheben zu vermeiden.

Im nächsten Schritt wird aus einer langsam resorbierbaren Membran ein Beutel (Pouch) in entsprechender Größe geformt, durch die Extraktionsalveole transkrestal in die Kieferhöhle eingebracht und mit Knochenersatzmaterial verfüllt. Die bis an den Alveolenrand hochgezogene Membran wird mit einer weiteren Membran abgedeckt, mit einem Pin stabilisiert und mittels Verschiebelappen speicheldicht vernäht. Auf diese Weise verschließt der Membranbeutel die MAV und nach einer Heilphase von vier bis sechs Monaten hat sich ein ausreichend stabiles



Abb.2 In die Kieferhöhle hineingewachsene Zahnwurzel

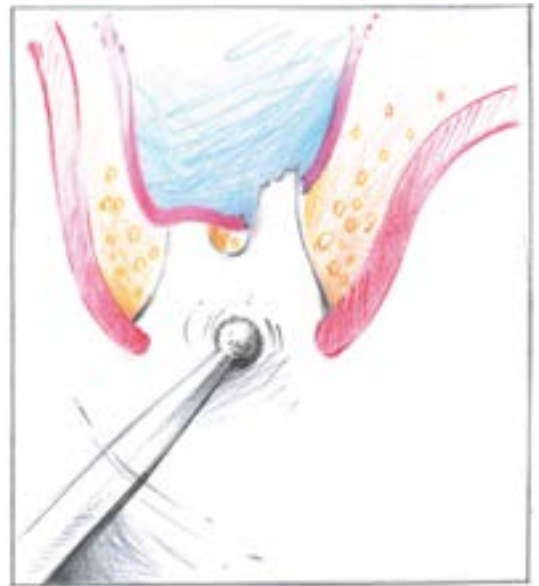

Abb.3 Glätten des interradikulären Septums nach Extraktion zu einem Knochendeckel

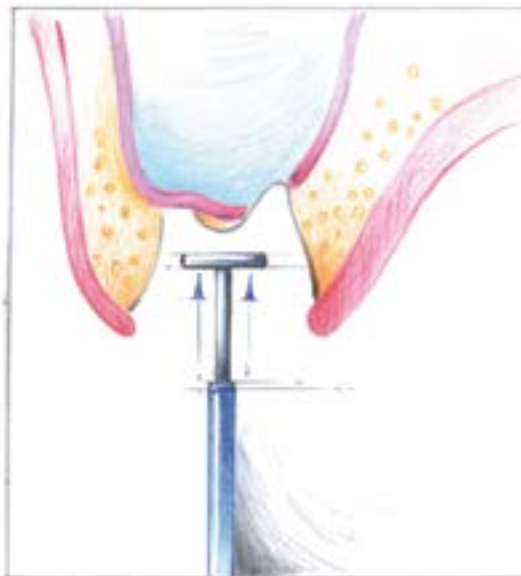

Abb.4 Elevation der Schneider'schen Membran durch den Knochendeckel

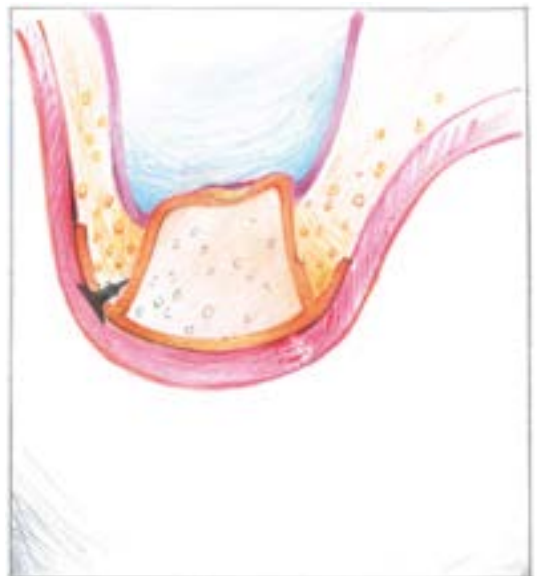


Abb.5 Eingebachter Pouch, mit KEM verfüllt und mit Pins fixiert

Knochenlager für die vorgesehene Implantation gebildet (Abb.2 bis 5).

### Zwei Fallbeispiele

**Patient 1:** Eine patientenseitig gewünschte implantatprothetische Therapie machte einen Sinuslift unumgänglich. Dabei gab die Aussicht auf eine kürzere Behandlungsdauer ohne zusätzlichen invasiven Eingriff für einen lateralen Zugang den Ausschlag, dass die Patientin in der PAI-Technique behandelt werden wollte.

Die Patientin wurde ausführlich darüber aufgeklärt, dass mit diesem Verfahren ein modifizierter, neuartiger Weg beschritten wird und es, wenn auch erfolgreich, erst in einigen Fällen angewandt wurde. So aufgeklärt entschied sich die Patientin für die PAI-Technique.

Nach dem Abtrennen der Zahnkrone wurden die Wurzelfragmente einzeln unter größtmöglicher Schonung der Alveolenwände behutsam extrahiert. Dennoch kam es dabei zu einer massiven Ruptur der Schneider'schen Membran. (Abb. 6 bis 9)

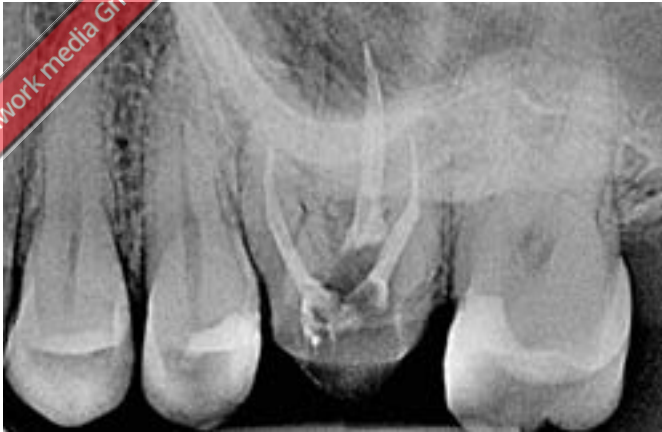

Abb. 6 Röntgenologische Ausgangssituation mit Durchdringung des Ant- rums durch die Wurzelspitzen von Zahn 26

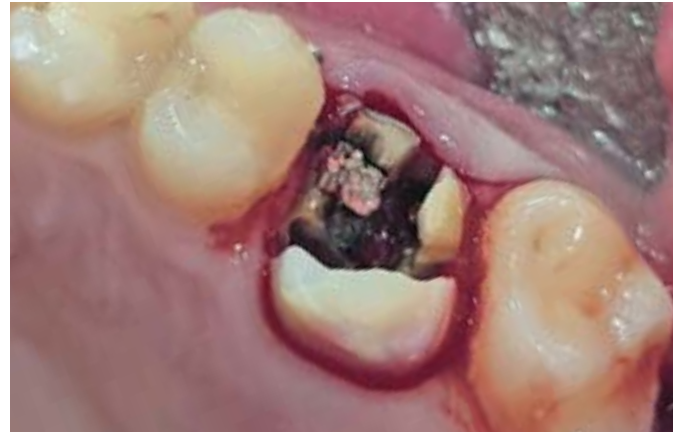

Abb. 7 Klinische Ausgangssituation mit durchgetrennter Wurzel

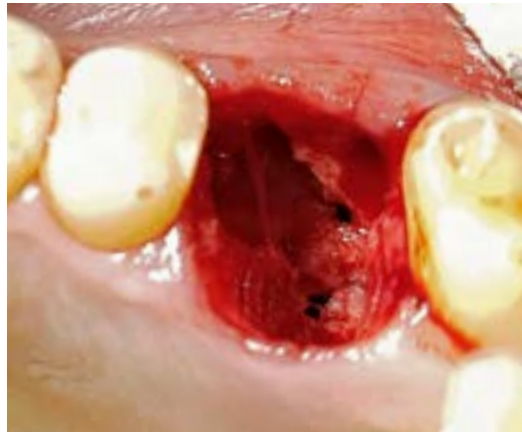
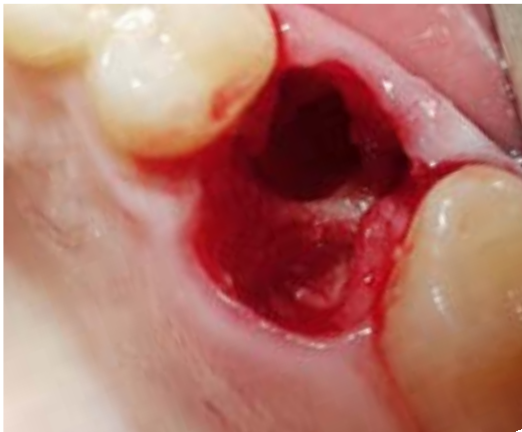
Abb. 8 und 9 MAV mit extraktions- bedingter Ruptur der Schneider'schen Membran

Der Membranbeutel aus resorbierbarem Kollagen (MEM-LOK, Camlog) wurde mit Knochenersatzmaterial (Miner Oss X, Camlog) verfüllt, wie beschrieben mit einer weiteren Membran abgedeckt und mit einem Pin fixiert. Die durch eine Periostschlitzung mobilisierte Schleimhaut wurde darüber spannungsfrei und

speicheldicht vernäht. Nach vier Monaten war die knöcherne Durchbauung so weit vorangeschritten, dass implantiert werden konnte (Conelog 4,3 x 9 mm, Camlog). Die Implantate heilten gedeckt ein. Nach weiteren zweieinhalb Monaten wurde die Krone im Platform Switching auf einer Titanbasis (CAD/CAM

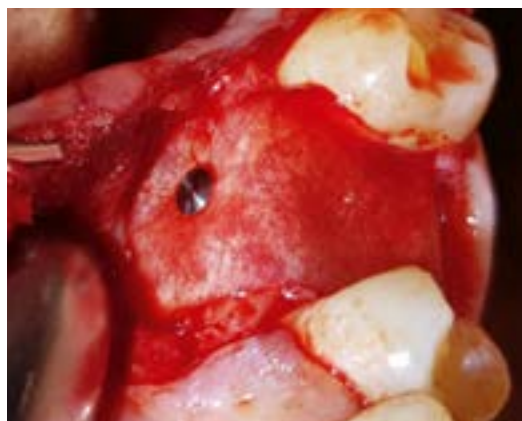
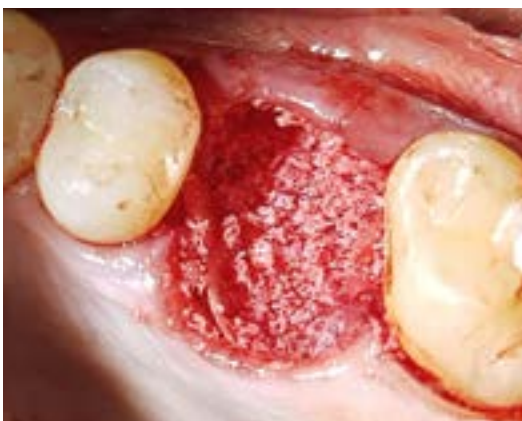
Abb. 10 und 11 Der mit Knochenersatzmaterial verfüllte und mit einer Membran gedeckte sowie mit einem Pin fixierte Membranbeutel (Pouch)

© 2021 - teamwork media GmbH & Co. KG • Copyright 2021

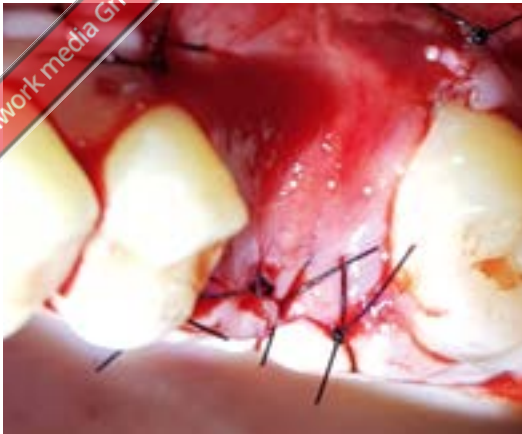
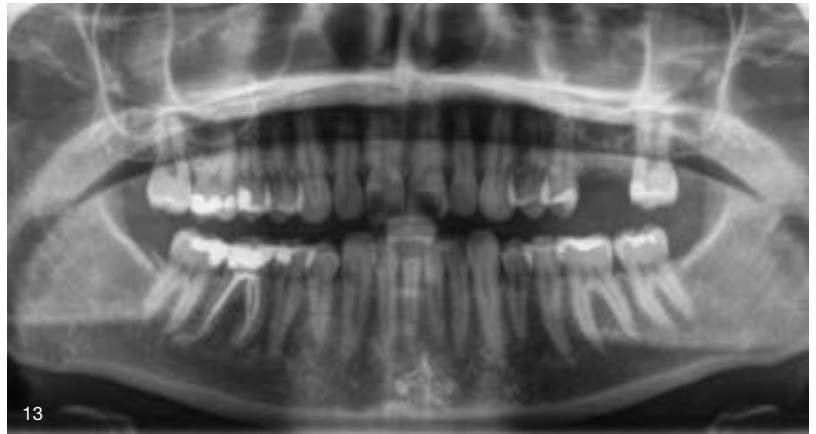
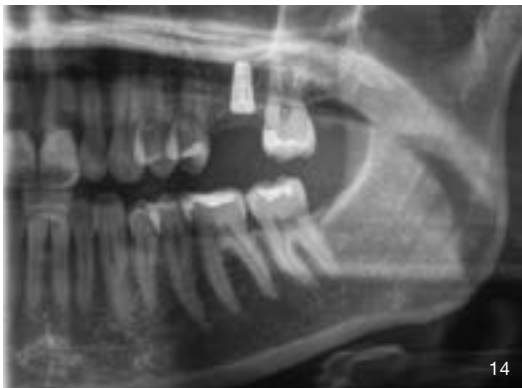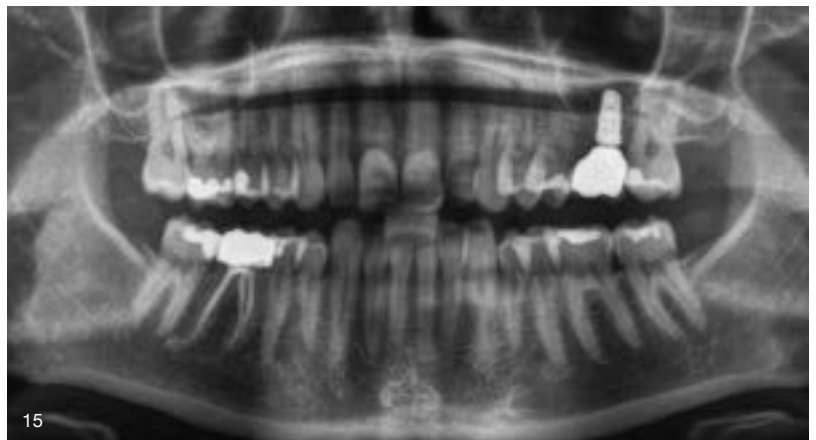Abb. 12 Speicheldichter und spannungsfreier Verschluss des OP-Situs nach Mobilisierung der Schleimhaut



13



14



15

Abb. 13 bis 15 Der Therapieverlauf – resorbierter Membranbeutel, Implantation und Restauration mit Platform Switching – im Röntgenkontrollbild

PS, Camlog) verschraubt; eine Interimsversorgung war nicht notwendig (Abb. 10 bis 15).

**Patient 2:** Im zweiten Fall kam Zahn 26 für eine Erfolg versprechende Revision nicht mehr infrage; Zahn 27 war devital. Angesichts der periapikalen Zyste unter beiden Zähnen mit dem Risiko einer Rarefizierung des Alveolarknochens, der fraglichen Prognose für Zahn 27 sowie der in die Kieferhöhle hineinragenden Wurzeln entschied sich die Patientin nach entspre-

chender Aufklärung über die verschiedene Therapieoptionen und deren Risiken für zwei implantatgetragene Einzelkronen. Der dafür notwendige Sinuslift wurde wiederum in der PAI-Technique durchgeführt. Der weitere Verlauf erfolgte wie beschrieben. Der Membranbeutel, wiederum aus resorbierbarem Kollagen (MEM-LOK), wurde mit Knochenersatzmaterial (Miner Oss X) aufgefüllt. Nach vier Monaten konnten in den regionen 26 und 27 zwei Conelog-Implantate von jeweils 4,3 x 9 mm inseriert werden. Nach weiteren zweieinhalb Monaten geschlossener Einheilung wurden beide Implantate freigelegt und zwei Wochen später definitiv mit verschraubten Kronen – ebenfalls im Platform Switching – auf den entsprechenden Titanbasen (CAD/CAM PS, Camlog) versorgt. Zwei Jahre später zeigten sich bei einer Röntgenkontrollaufnahme zum Therapieverlauf im Unterkiefer – kieferorthopädische Lückenöffnung durch distale Mobilisierung von Zahn 47 und Implantatinserion in regio 45 mit einem Conelog Implantat (Camlog) –

**Meine Produktliste**

Indikation	Name	Hersteller
Resorbierbares Kollagen für Membranbeutel	MEM-LOK	Camlog
Knochenersatzmaterial	Miner Oss X	Camlog
Implantate (regio 26, 27)	Conelog (4,3 x 9 mm)	Camlog
Titanbasis	CAD/CAM PS	Camlog

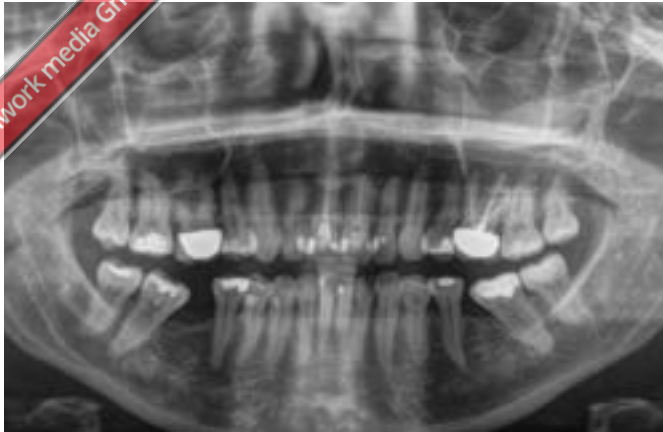

Abb. 16 Röntgenologische Ausgangssituation mit periapikaler Zyste und Durchdringung des Kieferhöhlenbodens durch die Wurzelspitzen von Zahn 26 und 27

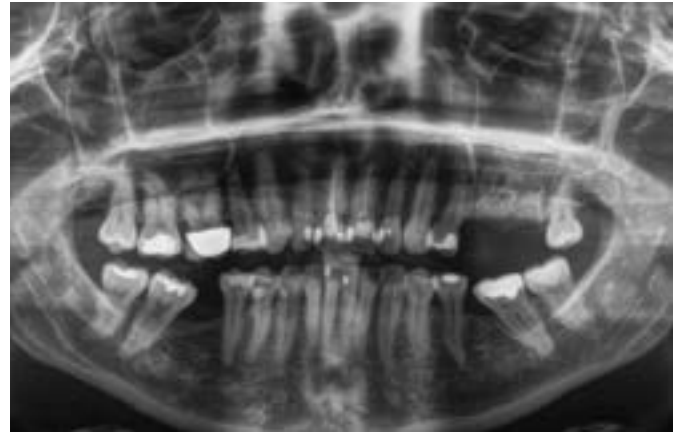


Abb. 17 Knochenaufbau vier Monate nach Augmentation

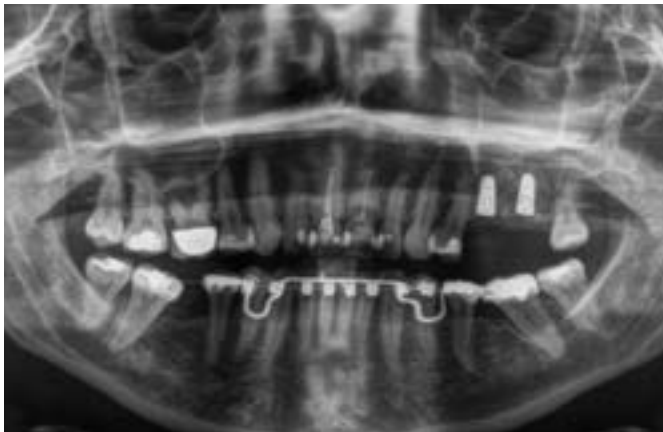

Abb. 18 Osseointegrierte Implantate nach zweieinhalb Monaten

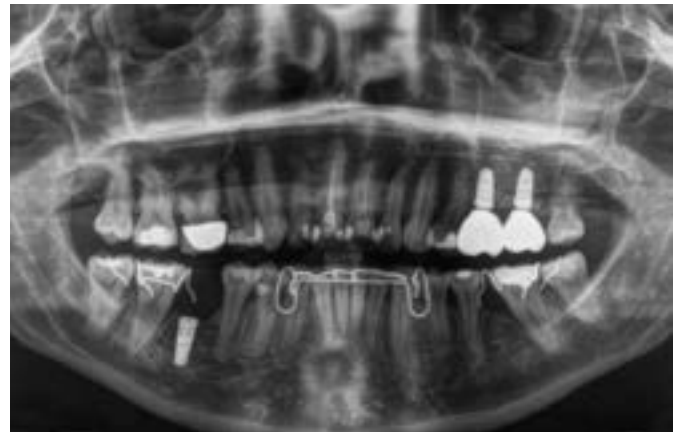


Abb. 19 Optimale Knochenbildung im Oberkiefer (DVT-Nachkontrolle zwei Jahre nach Eingliederung der verschraubten Implantatkronen in regio 26 und 27)

stabile Knochenverhältnisse mit gleichmäßiger knöcherner Durchbauung im augmentierten Bereich des Oberkiefers (Abb. 16 bis 19).

### Schlussbetrachtung

Eine MAV mit Ruptur der Schneider'schen Membran erfordert häufig ein zweizeitiges Vorgehen, bevor für eine festsitzende Versorgung implantiert werden kann. Die PAI-Technique ermöglicht simultan den dichten Verschluss der MAV und eine transkrestale Sinusbodenelevation. Für den Patienten bedeutet das, neben der Kostenersparnis, eine kürzere Behandlungsdauer ohne zusätzlichen invasiven Eingriff und damit eine erhebliche Steigerung des Komforts. Für den Behandler sinkt das chirurgische Risiko, da eine separate Sinusbodenelevation entfällt. ■

### Literatur

- [1] Bonsdorff, P. v., Untersuchungen über Maßverhältnisse des Oberkiefers mit spezieller Berücksichtigung der Lagebeziehungen zwischen den Zahnwurzeln und der Kieferhöhle. Akad. Abhandl. Helsingfors 1925.
- [2] Krimmel M, Reinert S. Die odontogene Kieferhöhlenentzündung. Zahnärztl Mitt 2014;54-58.
- [3] Lamprecht JTh. Die Eröffnung der Kieferhöhle. Schweiz Monatsschr Zahnmed, 1998, 108:1201-18.
- [4] Parvini P, Obreja K, Begic A, Schwarz F, Becker J, Sader R, Salti L. Decision-making in closure of oroantral communication and fistula. Int J Implant Dent. 2019 Apr 1;5(1):13.
- [5] Savolainen S, Eskelin M, Jousimies-Somer H, Ylikoski J. Radiological findings in the maxillary sinuses of symptomless young men. Acta Otolaryngol Suppl 1997;529:153-157.