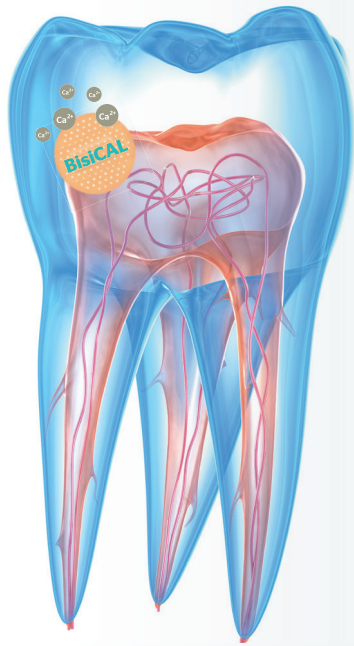

BisiCAL

Das Calciumpflaster für die Pulpa

Zusammen mit der Firma bisico – Bielefelder Dentalsilicone GmbH & Co. KG haben wir Zahnärzte*innen gesucht, welche vitalerhaltende Therapiemöglichkeiten mittels dem Produkt BisiCAL, einem bioaktiven, lichthärtenden, kunststoffmodifizierten Kalziumsilikat zur Pulpaüberkappung mit MTA-Füllstoffen, klinisch erproben und die Ergebnisse für Sie als Fall- beziehungsweise Erfahrungsberichte aufbereiten. Im Folgenden stellen wir Ihnen den zweiten Fall dieser Klinischen Erprobung vor.

Text Zahnärztin Romy Dech

Bilder Zahnärztin Romy Dech, bisico GmbH & Co. KG

Ausgangssituation

Eine 39-jährige Patientin stellte sich bei uns in der Praxis für eine konservierende Therapie vor, mit einigen insuffizienten Füllungen aufgrund einer Sekundärkaries. Die Füllungen sind laut erhobenen Röntgenstatus nervnah. Insofern stand in der Behandlungsplanung eine indirekte oder direkte Pulpaüberkappung fest. In diesem Fall konnte das neue Pulpaüberkappungsmaterial BisiCAL der Firma bisico GmbH genutzt werden.

Behandlung

Wir entfernten die insuffiziente Füllung ebenso wie die Karies am Zahn 15. Nach der Entfernung der Karies profunda und Vorbereitung der Kavität mit relativer Trockenlegung wurde die Kavität mit Luft getrocknet und das BisiCAL für die indirekte Pulpaüberkappung verwendet.

Die Anwendung des Materials gestaltet sich dank des Ein-Komponenten-Materials als sehr unkompliziert. Das Anmischen entfällt und dementsprechend hat der Behandler einen Zeitgewinn im Behandlungsablauf. Zudem wird eine immer gleichbleibende Konsistenz sichergestellt und dadurch ist im Rahmen der Qualitätssicherung ein präzises Arbeiten gewährleistet.

Die Applikation gestaltet sich über den Spritzenansatz sehr leicht und praktikabel. Allerdings ist für meinen Geschmack die Öffnung noch etwas zu groß. Diese könnte kleiner

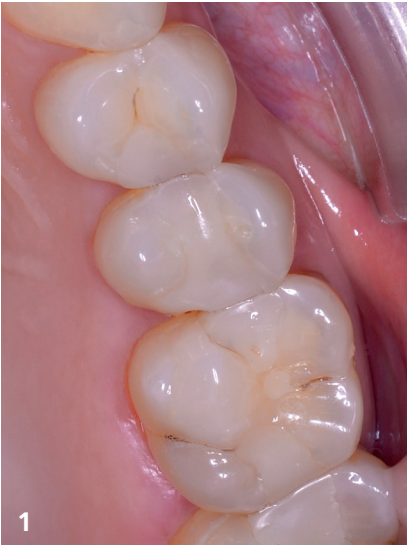gestaltet werden, um so ein noch präziseres Arbeiten zu ermöglichen. Im Gegensatz zu althergebrachten Materialien lässt sich das BisiCAL gut modellieren und überzeugt durch eine gute Standfestigkeit. Zudem ließ sich das Material gut mit der Kariessonde modellieren, ohne am Instrument zu kleben.

Nach entsprechender Platzierung und Kontrolle der Position der BisiCAL Schicht, wurde diese mit der Polymerisationslampe für 40 sec. lichtgehärtet. Diese Lichthärtung ist meines Erachtens nach eine der enormen Erleichterungen bei der indirekten oder direkten Pulpaabdeckung mit dem BisiCAL.

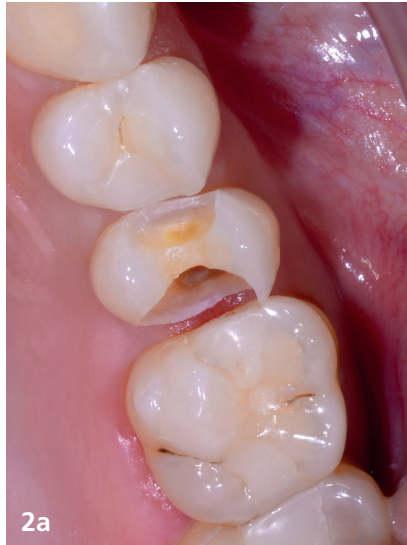Ein entsprechendes Verrutschen des applizierten Materials wird verhindert und ein direktes Weiterarbeiten ermöglicht.

Nach der erfolgten Lichthärtung wurde die Kavität entsprechend des Behandlungsprotokolls mit Phosphorsäure angeätzt. Anschließend erfolgte die weitere Vorbehandlung der Kavität mit dem Bonding E-Bond LC und anschließender 20 sec. Lichtpolymerisation mit der Bluephase PowerCure (Ivoclar Vivadent).

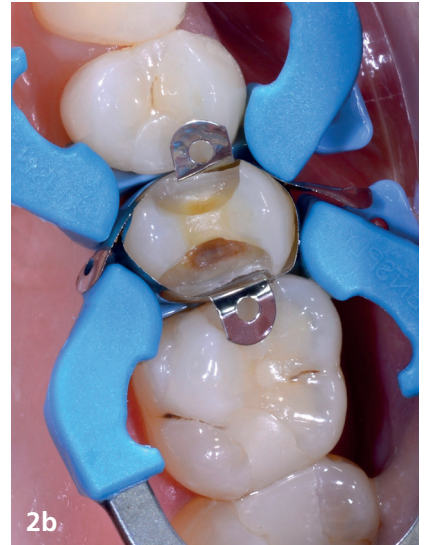Dann applizierten wir das Füllungsmaterial Kalore A1 in einzelnen Schichten und der entsprechenden Zwischenhärtung über die Lichtpolymerisation. Es folgte die Ausarbeitung der Füllung mit Diamanten und Hartmetallfinierer, Sof-LexTM Scheibe und Politur der Füllung mit Kunststoffpolierer. »



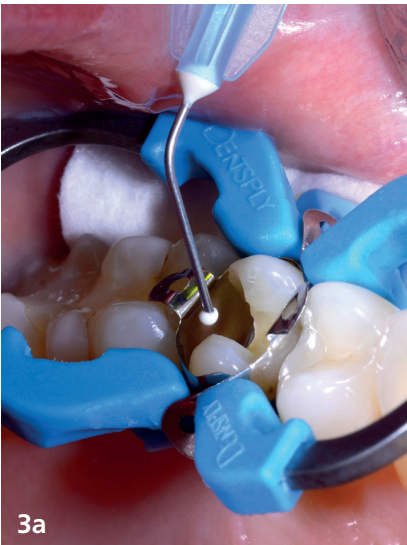1
situ vorher



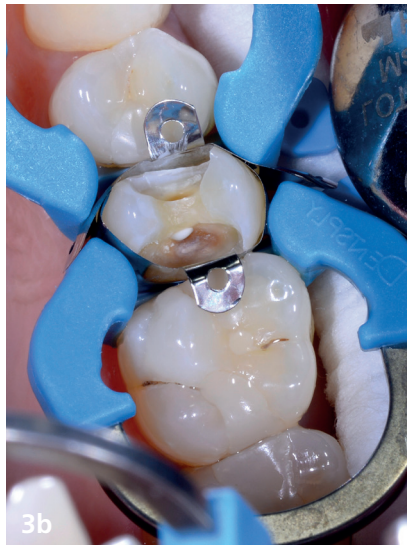2a
Kavitätenbohrung



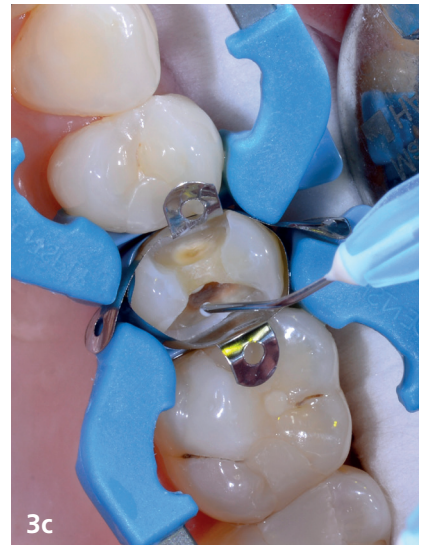2b
Kavitätenbohrung



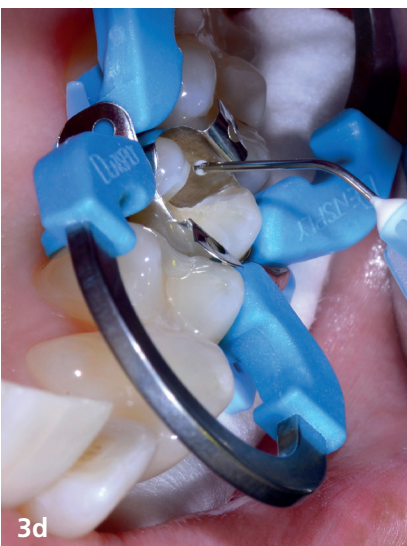3a
Anlegen von BisiCal



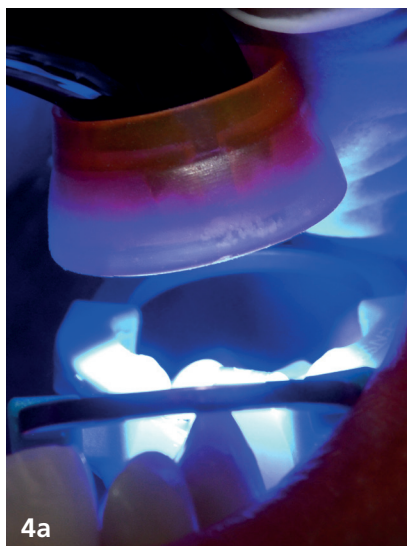
3b
Anlegen von BisiCal



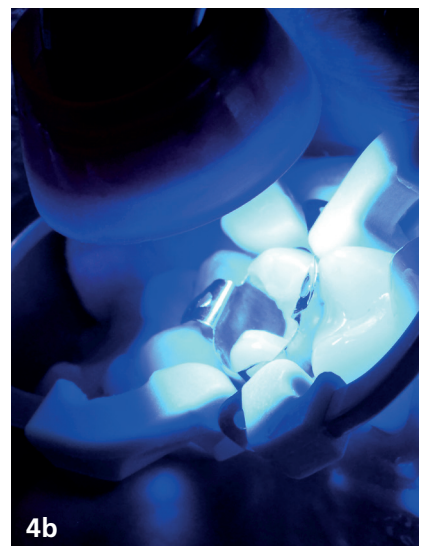
3c
Anlegen von BisiCal



3d
Anlegen von BisiCal



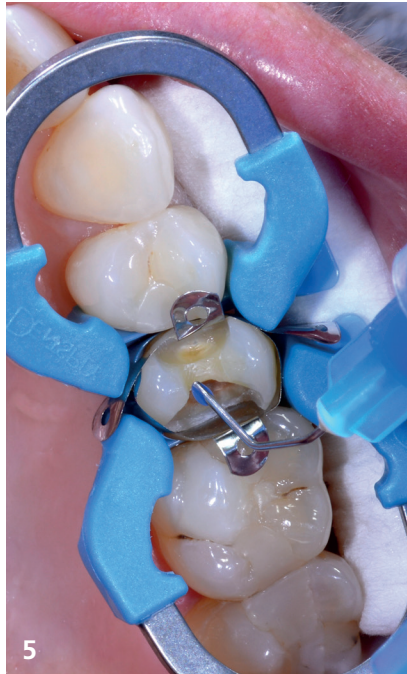4a
Aushärtung des Materials



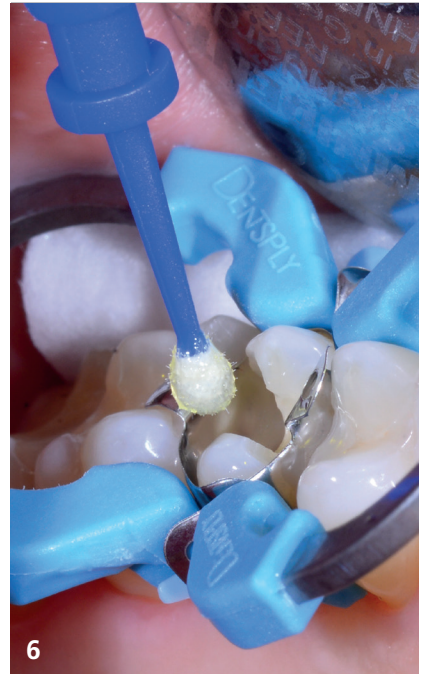4b
Aushärtung des Materials




4c Aushärtung des Materials



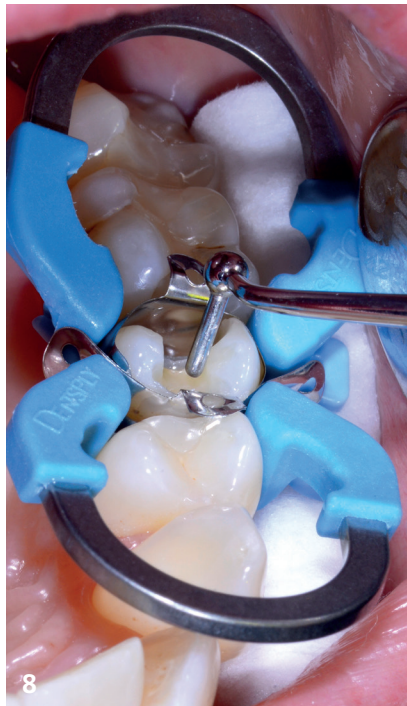5 Anätzung der Kavität



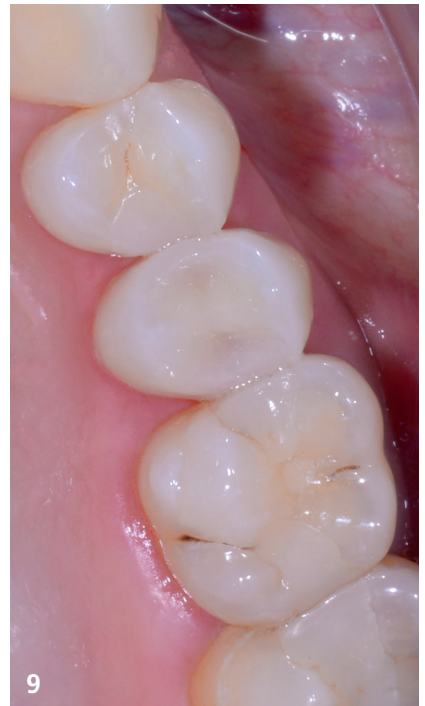6 Bonding der Kavität



7 Lichthärtung des Bondings



8 Kunststoffschichtung



9 Endsituation

Fazit

Die Anwendung des BisiCAL lässt sich problemlos in den Workflow der konservierenden Behandlung integrieren und erleichtert das Arbeiten im Hinblick auf indirekte wie direkte Pulpaabdeckung durch die gute Verarbeitbarkeit, Applizierbarkeit und Lichthärtung. Mein Team und mich hat das Produkt im Test überzeugt und wir werden es in unseren Praxisalltag integrieren.



Romy Dech

Zahnärztin

—
Die Oldenburger Zahnärzte
An der Südbäke 1 · 26127 Oldenburg
Tel.: +49 441 630 53
E-Mail: info@praxis-buergerfelde.de
www.die-oldenburger-zahnaerzte.de